

Събота, 26 Май, 2001 г.

Saturday 26, 2001

**8.00 - 9.30 ч Четвърто заседание**Председател: В. Бусарски  
Секретар: Ат. Янкабаков8.00 ч - Подход с проблемните мастоидни кухини - *Ж. Манян, Марсилия, Франция.*8.25 ч - Мултиспектрално представяне и възможни приложения в отологията - *Ем. Хелидонис, Крит, Гърция.*8.50 ч - Оценка на функцията на Евстахиевата тръба и пневматизацията на мастоидния израстък при изследване на Гмуркачи - *К. Узун и сътр., Одрин, Турция.*9.00 ч - Ролята на аденоидните вегетации в патогенезата на серозния среден отит - *Е. Димеска и сътр., Скопие, Македония.*9.10 ч - Епидермални кисти в понтоцеребеларния ъгъл - *Ст. Габровски, София, България.*9.20 ч - Диагностика на отомикозата - *О. Мичковска и сътр., Битола, Македония.***9.30 ч - Кафе пауза.****9.55 - 11.30 h Пето заседание**Председател: Т. Карчев  
Секретар: Г. Стоянов9.55 ч - Използване на транзиторни отоакустични емисии при скрийнинг на слухови нарушения при новородени с висок риск - *А. Тау и сътр., Одрин, Турция.*10.05 ч - Нашият опит с кохлеарната имплантация при деца - *Ж. Спиридонова и сътр., София, България.*10.15 ч - Гигантски тумори на понтоцеребеларния ъгъл - *Ал. Петков и сътр., София, България.***8.00-9.30 h Fourth Session**Chairman: V. Bussarsky  
Secretary: At. Jankabakov8.00 h - Management of troublesome mastoid cavities - *J. Magnan, Marseille, France.*8.25 h - Multispectral imaging and possible applications in Otology - *Em. Helidonis, Crete, Greece.*8.50 h - Assessment of Eustachian tube function and mastoid pneumatization in the examination of scuba divers - *C. Uzun et al., Edirne, Turkey.*9.00 h - The role of adenoid in the pathogenesis of secretory otitis media - *E. Dimeska et al., Skopie, Macedonia.*9.10 h - Epidermoid cysts in the pontocerebellar angle - *St. Gabrovski, Sofia, Bulgaria.*9.20 h - The diagnosis of otomycosis - *O. Miskovska et al., Bitola, Macedonia.***9.30 h - Coffee break.****9.55-11.30 h Fifth Session**Chairman: T. Karchev  
Secretary: G. Stoyanov9.55 h - Use of transient evoked otoacoustic emission in screening for hearing impairment in high risk newborns - *A. Tau et al., Edirne, Turkey.*10.05 h - Our experians with cochlear implantation in children - *J. Spiridonova et al., Sofia, Bulgaria.*10.15 h - Giant tumors of the cerebellopontine angle - *Al. Petkov et al., Sofia, Bulgaria.*

---

Събота, 26 Май, 2001 г.

---

---

Saturday, May 26, 2001

---

10.25 ч - Имунология на отосклерозата - Ст. Лолов, Г. Едрев, София, България.

10.25 h - Immunology of otosclerosis - St. Lolov, G. Edrev, Sofia, Bulgaria.

10.35 ч - Транстенториална-транспетроза ексцизия на базални менингеоми - В. Бусарски и сътр., София, България.

10.35 h - Transtectorial-transpetrosal excision of basal meningiomas - V. Busarski et al., Sofia, Bulgaria.

10.45 ч - Пауза

10.45 h - Break

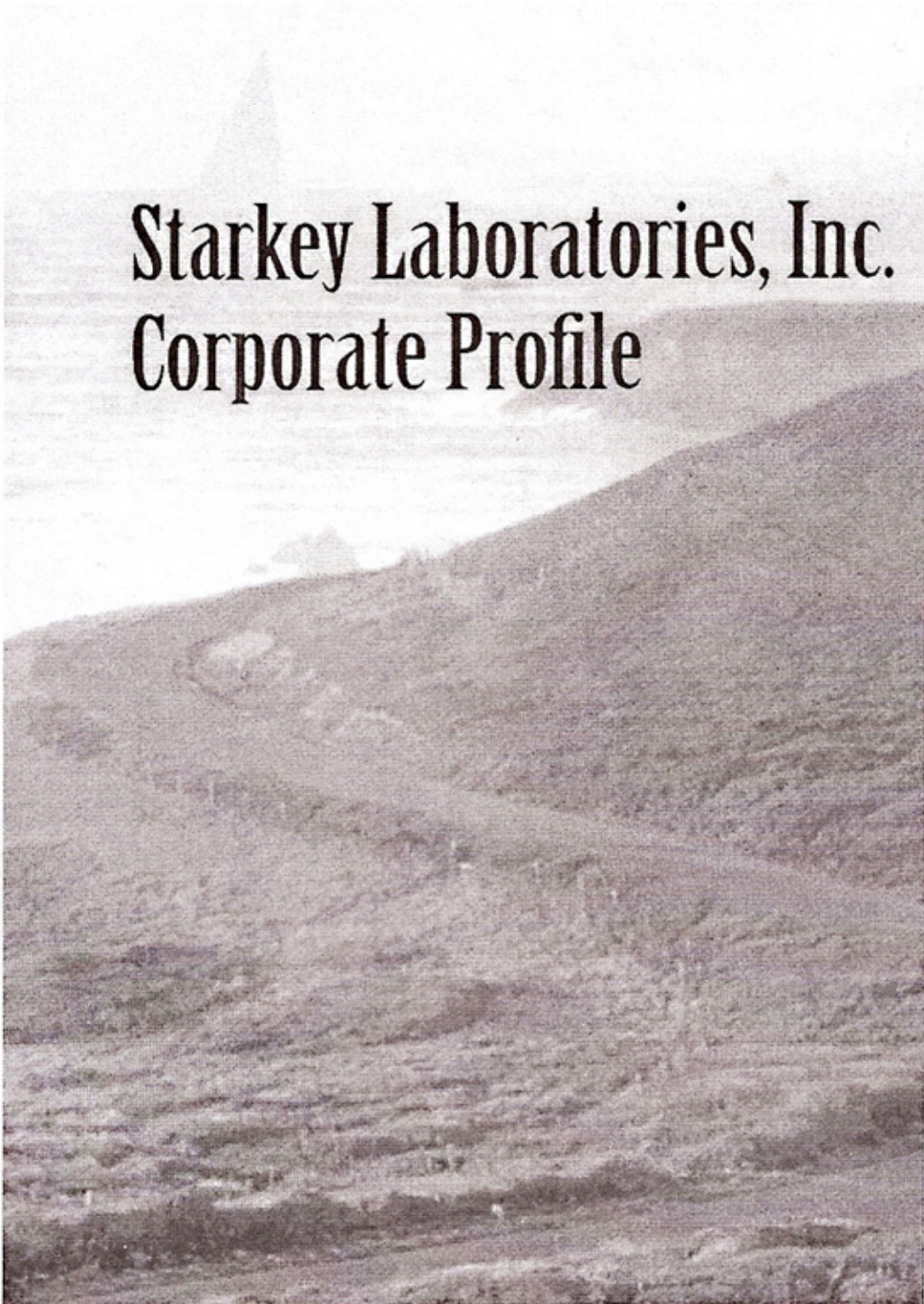
10.50 ч - Кръгла маса - Акустична невринома - Ж. Манян, Ем. Хелидонис, В. Бусарски, К. Романски, Г. Едрев, Ст. Габровски, В. Павлов, Ал. Петков, К. Кунев

10.50 h - Round Table - Acoustic Neurinoma - J. Magnan, Em. Helidonis, V. Busarski, K. Romanski, G. Edrev, St. Gabrovski, V. Pavlov, Al. Petkov, K. Kunev

11.15 ч - Заключителни бележки.

11.15 h - Closing remarks.

ZEISS

A sepia-toned photograph of a rugged, mountainous landscape. The foreground and middle ground are dominated by steep, rocky slopes with sparse vegetation. In the background, a calm body of water is visible, with a few small, dark structures or islands on the horizon under a pale sky. The overall tone is historical and naturalistic.

# Starkey Laboratories, Inc. Corporate Profile

# БИОПАРОХ®

FUSAFUNGINE

под налягане

**Инхалаторен антибиотичен и  
противовъзпалителен  
препарат**

4 инхалации през устата

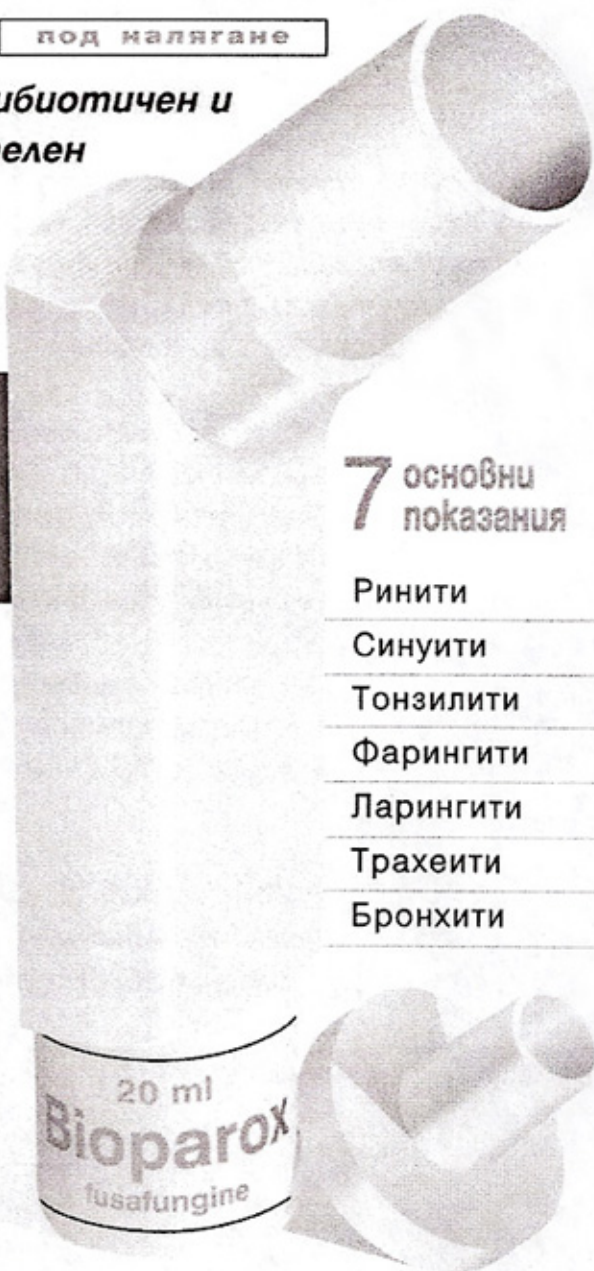
4 инхалации през носа

4 пъти дневно

Състав: Фузафулин, антибиотик, екстрактран от *Fusarium Lateritum* WR (шам 437): 1,18 г /100 г активен разтвор. Лекарствена форма: Микронен аерозол, съдържащ 10 мл (200 дози) или 20 мл (400 дози) активен разтвор с адаптори (за носа и за устата). Показания: Локален антибиотик с противовъзпалителни качества за лечение на инфекции и възпалителни състояния на дихателните пътища: синусити, ринити, фарингити и тонзилити, състояния след тонзилектомия, ларингити, трахеити, бронхити. Противопоказания: Свръхчувствителност към фузафулин. Предупреждение: Лечение над 10 дни се провежда само по лекарско предписание. Нежелани лекарствени реакции: Рядко, обикновено бързопреходно орофарингеално дразнене, неонатално прекосяване на лечението. Кихане. Дозировка и приложение: Обикновено: 4 дози в устата и/или във всяка ноздра, 4 пъти дневно. Флаконът съдържа 200 дози (10 мл) или 400 дози (20 мл). Той е снабден с 2 адаптора за носа, при носни и синусни инфекции и адаптор за устата при фарингеални, ларингеални, трахеални и бронхални инфекции. Твърдият флакон е преносим генератор на микронизирани частици. Дозиращата клапа осигурява точна и постоянна доза микронизиран разтвор.

Les Laboratoires Servier  
45520 Gidy — France

За допълнителна информация:  
Търговско представителство на  
Les Laboratoires Servier в България:  
София, бул. „Др. Цанков“ 36  
тел. 718 127; 7146 3749; факс 738 131



**7** основни  
показания

Ринити

Синусити

Тонзилити

Фарингити

Ларингити

Трахеити

Бронхити



A 121/29.02.96

Търговско представителство - СТЦ - Интерпред  
бул. "Др. Цанков" 36, София 1040  
тел. 97 13 777; 71 46 37 49, факс 97 33 194

**Постерна сесия - дискусия пред постери****Stand by papers - Poster Session**

1. Отоакустични емисии и тинитус - *В. Попова, Ж. Спиридонова, София, България.*
  2. Менингеоми и шваноми на понтоцеребеларния ъгъл при пациенти с централна фиброматоза - *Г. Поптодоров и сътр., София, България.*
  3. Травматични парализи на лицевия нерв с/без загуба на слуха - терапевтично поведение - *В. Димов и сътр., София, България.*
  4. Загуба на слуха при случаи на фрактури на средната черепна ямка - диагностика и терапевтични проблеми - *В. Димов и сътр., София, България.*
  5. Рядък случай на остеосаркома, инфилтриращ вътрешното ухо - *Д. Марев, Г. Кючуков, Варна, България.*
  6. Тумори на церебелопонтинния ъгъл - *Л. Петров, София, България.*
  7. Възможности на слуховия скрийнинг с ALGO-2 при новородени с висок риск - *П. Рувев, К. Тенев, П. Димов и сътр., Стара Загора, България.*
  8. Върху постравматичните слухово-вестибуларни и обонятелни нарушения в детската възраст - *К. Тенев, Г. Стоянов и сътр., Стара Загора, България.*
  9. Среден отит и дисфункция на Евстасиевата тръба - връзка с алергичните ринити - *Ф. Якимовска и кол., Скопие, Македония.*
  10. Вестибуларни нарушения и тяхното лечение при пациенти, страдащи от хипертония - *Р. Бенчев, Зл. Желязкова, София, България.*
  11. Нетравматична спонтанна CSF ринорея като резултат от дефект на темпоралната кост - *Я. Бизакис, Я. Хаджиоану, С. Карампектиос и кол., Хераклион, Крит, Гърция.*
1. Otoacoustic Emission and tinnitus - *V. Popova, J. Spiridonova, Sofia, Bulgaria.*
  2. Meningeomas and shvanomas of pontocerebellar angle in patients with central fibromatosis - *G. Poptodorov et al., Sofia, Bulgaria.*
  3. Traumatic facial nerve palsies with and without hearing loss - therapeutic behavior - *V. Dimov et al., Sofia, Bulgaria.*
  4. Hearing loss in cases of middle cranial fossa fractures-diagnostic and therapeutic problems - *V. Dimov et al., Sofia, Bulgaria.*
  5. A rare case of osteosarcoma infiltrating the inner ear - *D. Marev, G. Kyuchukov, Varna, Bulgaria.*
  6. Cerebellopontin angle tumors - *L. Petrov, Sofia, Bulgaria.*
  7. Possibilities of hearing screening with ALGO-2 in high risk neonates - *P. Rouev, K. Tenev, P. Dimov et al., Stara Zagora, Bulgaria.*
  8. On post-traumatic audio-vestibular and olfactory injuries in childhood - *K. Tnev, G. Stoyanov et al., Stara Zagora, Bulgaria.*
  9. Otitis media and Eustachian tube dysfunction-connection to allergic rhinitis - *F. Jakimovska et al., Scopje, Macedonia.*
  10. Vestibular disorders and their treatment in patients suffering from hypertension - *R. Benchev, Zl. Jeliaskova, Sofia, Bulgaria.*
  11. Non-traumatic /spontaneous/ CSF rhinorrhea as a result of temporal bone /tegmen tympani/ defect- *J. Bizakis, J. Hajioannou, S. Karampekios et al. Heraklion, Crete, Greece.*

## Постерна сесия - дискусия пред постери

12. Ксеродерма пигментозум, асоцииран с лимбална форма на Кератоконюнктивитис верналис и кожни промени на двете ушни миди - Д. Джебелов и кол., Стара Загора, България.

13. Невроотологични находки при хронична токсоенцефалопатия - А. Савов, София, България.

14. Бактериална и микотична инфекция на външния слухов проход в ежедневната ОРЛ практика - Я. Яневски, Кавадарци, Македония.

15. Световъртеж, предизвикан от патологични промени в шийния отдел на грабначния стълб - обективизиране и лечение - П. Кукушев, С. Каракънчева, София, България

## Stand by papers - Poster Session

12. Xeroderma Pigmentosum associated with a limbal form of Keratokonjunctivitis Vernalis and Skin changes of both auriculas - D. Djelebow et al., Stara Zagora, Bulgaria.

13. Neurootological findings in chronic toxicencephalopathy - A. Savov, Sofia, Bulgaria.

14. Bacterial and mycotic infections on external meaty in everyday ENT ambulance works - J. Janevski, Kavadarci, Macedonia.

15. Vertigo, caused by pathological changes in the servical part of the spine - objects - visualisation and treatment - P. Kukushev, S. Karakuncheva, Sofia, Bulgaria

